



Kirurški tehniki za pomladitev spodnjih vek

Pogosto se prvi znaki staranja pojavijo okoli oči. Odvečna koža vek, mešički pod očesi ali pretirana polnost spodnjih vek lahko obrazu vtisnejo utrujen ali otožen izraz. Zaradi njih je včasih že v zgodnjih srednjih letih predel oči neskladen s sicer mladostnimi obraznimi potezami. Spodnja veka ima pomembno funkcijo in dokaj zapleteno anatomijo. Pred korekcijo pridobljenih ali prirojenih nepravilnosti, ki motijo videz ali delovanje spodnje veke, moramo prepoznati vzroke težav in premišljeno izbrati kirurško tehniko.

Starostne spremembe spodnjih vek

V mladosti so robovi očesne votline, ki varuje zrklo, prekrti z mehкими tkivi in nežno zabrisani. Spodnja veka je rahlo izbočena in gladko prehaja na lice in stranski del hrbtišča nosu. Z leti vezivna tkiva izgubijo elastičnost, mehka tkiva in do manjše mere tudi kostni skelet postopno izgubljajo prostornino. Lica se zato povesejo in očesna votlina postane na videz širša in globlja, s poudarjenimi robovi. Neprivlačne izbokline na spodnjih vekah povzročajo maščobni mešički. Ti se zaradi prirojene ali pridobljene šibkosti pregrade (septuma), ki zadržuje maščobo okoli zrkla v očesni votlini, kot kilna vreča bočijo v kožo spodnje veke. Izbočeni mešički poudarijo prehod veke na lice z globoko gubo pod očmi. Odvečna koža vek se nabira z leti in povzroča drobne gubice, ki jih dodatno poslabšajo zelo aktivna mimika in škodljivi zunanji dejavniki, v prvi vrsti sonce in kajenje.

Vsega ni krivo le staranje. Mnogi mladi ljudje imajo prirojeno izbočene spodnje veke. Pogosto takšno obliko vek opazimo tudi pri starših.

Podočnjakov, kot jih pogovorno imenujemo, pa ne povzročajo le sence, ki jih mečejo izbočeni mešički in globoka guba v prehodu veke. Vzrok so lahko tudi temno obarvani kolobarji kože spodnjih vek. Na tem delu obraza je koža zelo tanka in skozi jo lahko preseva temna barva mišice očesne zapiralke ali razširjene podkožne žilice. Obarvanost je lahko tudi posledica kožnih pigmentacij, ki so lahko posledica sončenja ali hormonskih sprememb.

Ker so vzroki nastanka podočnjakov različni, je drugačen tudi pristop pri odpravljanju težave.

Minimalno invazivni posegi

Pri celostni obravnavi starajočega se obraza ne moremo zaobiti minimalno invazivnih posegov. Ti so sami ali v kombinaciji z operativnimi posegi pogosto nepogrešljivi pri odpravljanju znakov staranja v predelu okoli oči. Z **ablativnimi posegi** (laserji in pilingi) odstranimo zgornji sloj kože, kar izboljša drobne gubice in razbarva pigmentne spremembe. Laser je v nekaterih primerih učinkovit tudi za svetljenje temnih kolobarjev zaradi presevanja žilic, ki jih laser zmanjša ali odstrani.

S **polnili**, kot je hialuronska kislina, lahko zapolnimo vrzeli in gube mehkih tkiv, kar lahko uporabimo pri glajenju prehoda spodnje veke na lice. Pri tem je potrebna previdnost, saj se stanje zaradi slabe limfne drenaže in tanke kože ob nepravilni indikaciji ali izvedbi lahko poslabša.

Z injekcijami **botulinum toksina** lahko znatno zmanjšamo mimične gube ob zunanjih kotičkih oči (vranje nožice) in »zajčje« gubice na straneh nosu ob notranjih očesnih kotih.

Kirurška pomladitev spodnjih vek

V primerih, ko oblika veke izrazito odstopa od zaželene, lahko spodnjo veko preoblikujemo le na kirurški način. Odvečne kože s spodnjih vek ne moremo odstraniti drugače. Izbočene maščobne mešičke lahko kirurško odstranimo ali po potrebi prestavimo na spodnji rob očesne votline, da »zmehčamo« ostri prehod med veko in licem. Če maščobe v spodnjih vekah ni dovolj, lahko v ta namen uporabimo tkivo z drugega dela telesa. Pri operaciji spodnje veke uporabljamo dva pristopa – skozi kožo in skozi veznico. Vsak ima prednosti in slabosti, ki jih pred operacijo pretehtamo in glede na anatomske posebnosti in želje svetujemo pacientu.

Besedilo:



As. dr. Andrej Repež, dr. med.,
spec. plastične in estetske kirurgije,
Fellow of EBOPRAS
Zorman-Repež, plastični kirurgi



As. Peter Zorman, dr. med.,
spec. plastične in estetske kirurgije,
Zorman-Repež, plastični kirurgi

Pri celostni obravnavi starajočega se obraza ne moremo zaobiti minimalno invazivnih posegov. Ti so sami ali v kombinaciji z operativnimi posegi pogosto nepogrešljivi pri odpravljanju znakov staranja v predelu okoli oči.



Klasična (transkutana) spodnja blefaroplastika

V tkivo veke vstopimo skozi kožo (transkutano) z rezom tik pod vejicami (trepalnicami). Po potrebi odstranimo odvečno kožo, mišico in maščevje. S pristopom prečkamo in delno prekinemo tudi strukture, ki dajejo vekli oporo. Ta tehnika je zato povezana s sicer majhnim tveganjem za nastanek zapletov, kot so sprememba oblike (zaokroženje) in položaja očesne reže, vihanje roba spodnje veke in suho oko. Večinoma so težave prehodne narave, a lahko podaljšajo okrevanje. V veliki meri se jim izognemo tako, da oporno tkivo veke v zunanjem očesnem kotu napnemo in učvrstimo s šivom (kantopeksija). To naredimo vedno, ko je spodnja veka ohlapna in ima slab tonus. Po želji lahko s kantopeksijo spremenimo višino zunanjega očesnega kota in s tem naklon očesnih rež. Skozi rez, ki ga uporabimo pri klasični blefaroplastiki, imamo odličen pregled nad maščobnimi mešički. Te lahko odstranimo ali prerazporedimo po robu orbite. Skozi isti rez lahko pristopimo tudi v predel lic, ki jih lahko dvignemo in tako pomladimo srednji del obraza.

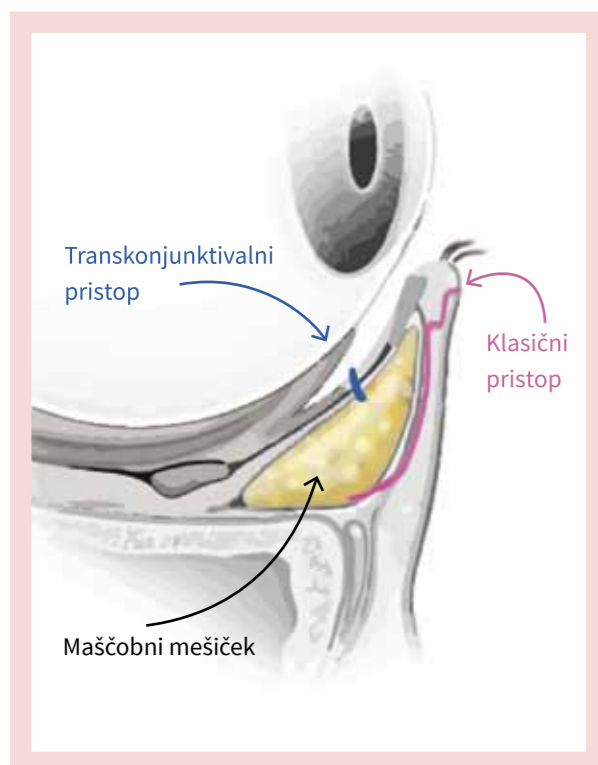
Transkonjunktivalna blefaroplastika

Pri tem pristopu rez poteka skozi veznico (transkonjunktivalno) na notranji strani veke. Do maščobnih mešičkov, ki v spodnji vekli ležijo v treh razdelkih, tako pristopimo direktno in pri tem ohranimo glavne oporne strukture. Tehnika je primerna zlasti za mlajše bolnike, pri katerih so prevladujoča težava izbočeno podočnjaki, veke pa so primerno napete brez odvečne kože. Tega pristopa ni mogoče uporabiti pri pacientih, pri katerih bi morali odstraniti veliko odvečne kože in popraviti slab tonus mišic, saj v te anatomske strukture ne posegamo. V primerih, ko je odvečne kože le malo, jo lahko »odščipnemo in napnemo« z izrezom tankega traku kože. Dodatna brazgotinica je podobna tisti pri klasični spodnji blefaroplastiki.

Tabela: Primerjava tehnik za spodnjo blefaroplastiko

	TRANSKONJUNKTIVALNA BLEFAROPLASTIKA	KLASIČNA (transkutana) BLEFAROPLASTIKA
INDIKACIJE	Mlajši bolniki brez (z malo) odvečne kože z izbočenimi maščobnimi mešički	Ohlapna veka s slabim tonusom
BRAZGOTINE	Ni vidne brazgotine	Komaj opazna brazgotina pod spodnjimi trepalnicami
PREDNOSTI	Hitrejše okrevanje, manj možnosti za zaplete	Možnost odstranitve odvečne kože in mišice, izboljšave tonusa, spremembe oblike očesne reže

Shema dveh različnih pristopov



Kombinacije z drugimi kirurškimi posegi

Pri pomlajevanju obraza igra veliko vlogo ravnovesje. Naraven videz zahteva skladnost vseh predelov. Zelo mladosten obraz po faceliftu in izrazito postaran predel okoli oči ne bo deloval ne skladno ne naravno. Lepo pomlajen predel čela in oči bo lahko deloval nenavadno ob izrazito povešenem vratu in licih. Neredko zato popravljamo zgornje in/ali spodnje veke sočasno z dvigom obraza in vratu. Pogoste so tudi kombinacije manj invazivnih posegov in kirurške korekcije dveh ali štirih vek. Pri mlajših s prirojenimi izbočenimi podočnjaki je ta operacija najpogosteje narejena samostojno.

Katera tehnika je torej boljša?

Obe tehniki korekcije spodnjih vek sta v pravih rokah varni in z obema lahko dosežemo zelo lepe rezultate. Ker ima vsak pacient različne želje, anatomijo, elastičnost kože in mišic, celjenje in nagnjenost k brazgotinjenju, ni mogoče trditi, da je en od pristopov boljši za vse. Pri izbiri pravega vam bo svetoval izbrani plastični kirurg. Pomembno je, da ima vaš kirurg dovolj izkušenj z obema tehnikami.



TEOSYAL® PureSense

KISS

NOVA FORMULA

POVEČANJE USTNIC

s hialuronsko kislino ter dodanim lidocainom za neboleč poseg v 15 minutah

- ➔ **Svež in mladosten izgled**
enostavno in udobno injiciranje pod nadzorom
- ➔ **Naraven in dolgotrajen izgled**
formula posebno prilagojena gibljivosti ustnic
- ➔ **Poudari obliko in polnost ustnic**
za občutljive in zelo izpostavljene predele



Popolnoma zadovoljni pacienti:

94% bi priporočilo tretma s KISS novo formulo

<https://www.facebook.com/teosyalslovenija>

Kako do *brezplačne korekcije ustnic s polnilom Teosyal Kiss si pogledajte na FB profilu

*Teoxane Slovenija podarja brezplačno povečavo ustnic s polnilom Teosyal Pure Sense KISS v sodelovanju s kliniko Zorman Repež.

LABORATORIJI
TEOXANE
ZENEVA

Za več informacij vprašajte
vašega zdravnika ali nas
kontaktirajte na teoxane@iris.si